1890. 1er Septembre. N° 5.

REVUE D'ORTHOPÉDIE

PARAISSANT TOUS LES DEUX MOIS

SOUS LA DIRECTION DE MM.

le Dr KIRMISSON

CHIRURGIEN DE L'HOPITAL DES ENFANTS ASSISTÉS
PROFESSEUR AGRÉGÉ A LA FACULTÉ DE MÉDECINE
MEMBRE DE LA SOCIÉTÉ DE CHIRURGIE

et le Dr L.-H. PETIT

DE PARIS

With
Mr Ernest Muirhead Little's
Compliments.
18, Park Street,
Park Lane, W.

OLLIER
clinique chirurgicale
culté de Lyon.

PONCET
médecine opératoire
culté de Lyon.

or (Bâle); —
ny A. Bowlby
(Saint-Bartholomew's Hosp., Londres); — B.-E. Brodhurst (Royal orthop. Hosp., Londres); — Fr.-R. Fisher (Nation. orthop. Hosp., Londres); — C.-H. Golding Bird (Guy's Hosp., Londres); — E.-Muirhead Little (Nation. orthop. Hosp., Londres); — E.-H. Bradford (Pres. of the American Orthop. Assoc., Boston); — V.-P. Gibney (Hosp. for the Ruptured and Crippled, New-York); — A.-B. Judson (New-York orthop. Hosp.); — Newton M. Shaffer (New-York orthop. Hospital).

ABONNEMENT ANNUEL :

Paris, 12 fr. — Départements, 14 fr. — Étranger, 15 fr.

EXTRAIT

PARIS

G. MASSON, ÉDITEUR

LIBRAIRE DE L'ACADÉMIE DE MÉDECINE

120, boulevard Saint-Germain, 120

nvoyer tout ce qui concerne la rédaction à M. le Dr L.-H. Petit, 42, rue du Bac, Paris.

SOMMAIRE

Mémoires originaux.

1. A. Dubrueil. — De la pseudo-hydrathrose du genou..... 321
2. Muirehead Little. — Flexion permanente du genou..... 327
3. E. Kirmisson. — Scoliose essentielle des adolescents..... 335
4. Ad. Jalaguier. — Flexion antéro-postérieure de la partie supérieure du tibia..... 357
5. E. Rochard. — Traitement opératoire du pied-bot talus paralytique..... 366
6. A. Poncet. — Irréductibilité des luxations de la hanche.. 378

Analyses.

Arbuthnot Lane : Difformités qui se développent dans le jeune âge, 385. — Transactions of the american pediatric Society, 389. — Karewski : Arthrodèse, 390. — Meinhard Schmidt : Torticolis, 390. — Sarlet : Torticolis et syphilis, 391. — Phocas, Kirmisson, etc. : Traitement du torticolis par la ténotomie à ciel ouvert, 391. — Mayo Collier : Torticolis spasmodique traité par la ligature nerveuse, 393. — S.-E. Post : Rapports de la cyphose basilaire avec certaines déformations cérébrales, 393. — Arbuthnot Lane : Mal de Pott, gibbosité, laminectomie, 394. — Nœnchen : Sur la scoliose type, 394. — R. Hagyard : Sur 100 cas d'ostéotomie, 396. — G. Phocas : Genu valgum, 397. — Schœn : Genu valgum infantum, 397. — Gillette : Jambes arquées, 398. — [illegible] Meyer : Traitement opératoire du pied-plat, 398. — Berger : Hy[illegible] congénitale du pied, 399. — Young : Ténotomie pour pied-bot, 399. — K[illegible]ss et Phocas : Traitement orthopédique du pied-bot paralytique, 400.

Avis. — L'Assistance publique a institué à l'h[illegible]e des Enfants-Assistés, 74, rue Denfert-Rochereau, une [illegible]sultation de chirurgie et d'orthopédie, sous la direction [illegible] M. le Dr Kirmisson. Cette consultation a lieu les mardis, jeudis et samedis, à 9 heures; elle est publique, et M. Kirmisson donne les renseignements cliniques et thérapeutiques que comportent les malades qui se présentent à cette consultation.

REMARQUES

SUR

LA FLEXION PERMANENTE DU GENOU

ET SON TRAITEMENT

par M. E. Muirehead Little, F. R. C. S.

Chirurgien au National orthopædic Hospital (Londres).

Les flexions permanentes ou contractions du genou peuvent être divisées en deux classes : 1° celles dans lesquelles l'articulation est primitivement affectée et où la difformité est le résultat d'une affection articulaire préexistante, et 2° celles qui résultent d'autres causes, dont la plus fréquente est la paralysie des muscles extenseurs de la cuisse, avec rétraction secondaire des muscles fléchisseurs, principalement ceux du jarret.

La première grande classe de cas peut être à bon droit divisée à son tour en deux catégories, suivant qu'il y a ankylose osseuse ou fibreuse entre les surfaces articulaires.

Dans les cas de la première catégorie, il n'y a naturellement aucun mouvement possible au niveau de l'articulation, les deux segments du membre malade sont soudés ensemble par la substance de réparation en un seul os, car le genou ne peut être considéré comme un élément actif dans ce cas, et l'articulation elle-même est complètement [illegible]te. La rotule est fixe.

Dans la seconde catégorie, où il y a ankylose fibreuse [illegible] moins complète, un examen attentif pendant que le malade est sous l'influence d'un anesthésique, démontre que dans la plupart des cas de ce genre la rotule est mobile et qu'il y a au moins un léger mouvement dans la jointure. Dans les cas moins graves, il peut y avoir et souvent il y a des mouvements très étendus suivant un angle variable, avec ou sans contracture des fléchisseurs.

Dans les cas où l'affection est le résultat d'une atrophie ou de ce qu'on appelle ordinairement « paralysie infantile » il y a, lorsqu'il n'existe pas de complications, des mouvements dans le sens de la flexion, mais l'extension volontaire est ou impossible ou faible, et l'extension passive n'est possible qu'à un degré limité, et en essayant de la produire les tendons du jarret se tendent et résistent aux efforts du chirurgien pour déterminer l'extension complète.

Dans tous les cas auxquels je viens de faire allusion, le membre est plus ou moins atrophié, soit par défaut d'exercice, soit par dégénération consécutive à une affection des cornes antérieures de la moelle. La jambe est fléchie sur la cuisse, les extrémités supérieures des os de la jambe sont déplacés en arrière (subluxation) par les muscles du jarret et ont subi en même temps un mouvement de rotation en dehors par l'action prédominante du biceps crural; il existe en outre presque invariablement un léger degré de genu valgum, qu'on peut attribuer à l'action puissante des mêmes muscles qui tendent à attirer en dehors la tête du péroné, mais cette difformité est beaucoup plus marquée en général dans les cas paralytiques que dans ceux qui sont causés par une arthropathie.

Le membre est dans tous les cas plus court que le membre sain; la différence est surtout marquée dans les cas paralytiques, parmi lesquels on peut ranger beaucoup de [illegible] que l'on désigne sous le nom de luxation congénitale [illegible] banche. Les muscles du jarret ne sont cependant [illegible] toujours rétractés même dans les cas paralytiques, car [illegible] muscles fléchisseurs peuvent participer à la paralysie, [illegible] même lorsqu'ils ne sont ni paralysés ni atrophiés ils [illegible] sont pas, dans un petit nombre de cas, raccourcis et n[illegible] présentent aucun obstacle à l'extension du membre. Dans ces cas, la flexion permanente de l'articulation est due à une immobilisation prolongée dans la position la plus commode au malade, c'est-à-dire la flexion avec raccour-

cissement correspondant des tissus fibreux intra et circumarticulaires, comme les ligaments et les aponévroses.

La paralysie affecte habituellement le pied, et lui fait prendre une position vicieuse en varus équin ou en valgus équin, parce que la contraction des muscles puissants du mollet n'est pas contrebalancée. On s'attendrait, d'après l'anatomie de la région, à ce que la contraction des gastrocnémiens soit un obstacle de plus à la correction de la difformité, et quoiqu'en pratique cela ne soit pas très évident, je pense que nous devons admettre l'existence de cette particularité, si nous nous rappelons que dans l'observation clinique de chaque jour l'extension du genou rend bien facile la flexion du pied sur la jambe et inversement, qu'on peut fléchir plus facilement le pied quand le genou est fléchi. Il est donc évident que la contraction des gastrocnémiens, dont l'effet le plus visible est d'attirer en haut le talon, doit s'opposer en même temps à l'extension du genou.

Je ne veux pas m'occuper ici du traitement de l'ankylose fibreuse; je veux simplement borner mes remarques au traitement des flexions permanentes causées par une affection du genou avec ankylose fibreuse, ou résultant d'une paralysie.

Dans un cas, la première chose à faire est d'examiner minutieusement l'articulation pendant que le patient est profondément endormi sous l'influence d'un anesthésique, afin de relâcher tous les muscles. Nous pouvons juger ainsi quels tissus s'opposent à l'extension, et quels tendons il est nécessaire de sectionner.

Si l'on trouve des tendons raidis, il faut alors en faire la section sous-cutanée, en ayant soin d'éviter le nerf péronier, ce qu'on fera le mieux en divisant le tendon du biceps aussi haut que possible à la cuisse. Il peut être nécessaire aussi de sectionner quelques bandes aponévrotiques, et le tendon d'Achille en cas de pied-bot équin.

S'il n'existe pas de rétraction des tendons du jarret, on

peut pratiquer en même temps l'extension forcée, mais celle-ci doit être faite avec précaution, surtout lorsque l'affection articulaire est récente; c'est, pensons-nous, une règle sage de ne faire que de très légers efforts d'extension lorsqu'il y a eu des signes aigus depuis une année. Y a-t-il quelque douleur dans les mouvements actifs ou passifs, la région est-elle plus chaude que de l'autre côté, y a-t-il de la fièvre, en un mot, quelque symptôme indiquant un processus morbide actif dans l'articulation? il vaut mieux ne prendre conseil que des intérêts de notre patient et reculer l'opération jusqu'à ce que ces symptômes aient disparu. Pendant ce temps, la maladie peut être convenablement traitée et on peut empêcher la rétraction d'augmenter, au moyen d'une attelle qui assure au membre ce repos physiologique si important pour toutes les affections articulaires ou péri-articulaires.

Après avoir fait l'extension, complète ou non, du membre, il faut l'immobiliser sur une attelle et placer sur l'articulation des sachets de glace pour prévenir toute complication ultérieure.

Il est rare, naturellement, que ces mesures suffisent seules à redresser une jointure qui est restée en état de flexion marquée pendant assez longtemps; il faut avoir recours à l'extension graduée au moyen d'un appareil, se rappelant l'adage : « *Gutta cavat lapidem, non vi, sed sæpe cadendo.* »

Nous pensons que dans la construction et le choix des attelles, on a trop souvent oublié l'anatomie de la région, ou bien on n'en a pas tenu suffisamment compte. Un coup d'œil rapide sur l'anatomie de l'articulation ne serait pourtant pas inutile ici.

La première particularité remarquable de cette articulation est la disproportion qui existe entre l'étendue des surfaces articulaires du fémur et du tibia. La surface articulaire de l'extrémité inférieure du fémur dépasse de beaucoup les dimensions de l'extrémité supérieure du tibia,

et nous en trouvons l'explication dans ce fait que ce dernier os, pendant la flexion et l'extension, se meut autour de l'extrémité du fémur, s'arrêtant à divers moments contre différentes parties du cartilage qui recouvre ce dernier. Cette révolution s'effectue dans le genou normal autour d'un axe qui n'est pas situé, comme la plupart des fabricants d'instruments semblent se l'imaginer, au niveau du point où les deux os se touchent, mais beaucoup au-dessus, et comme la courbure des condyles n'est pas un segment de cercle, mais composée de segments de cercles de différents rayons, la position de cet axe varie suivant les différents degrés d'extension, mais peut assez exactement être considérée comme passant transversalement par les tubérosités des condyles du fémur. Pour maintenir un contact suffisant entre les surfaces articulaires, le tibia doit tourner sur lui-même pendant sa révolution sur le fémur dans la flexion et l'extension. « Pour effectuer ce changement, il faut qu'il se produise une rotation du tibia sur un axe transversal passant à travers son extrémité supérieure, en même temps que sa surface articulaire tourne autour d'un axe passant à l'extrémité inférieure du fémur (1). »

Si nous négligeons ces vérités anatomiques, surtout dans un genou dont les ligaments sont probablement détruits ou altérés, nous trouverons souvent que dans un cas ou la contraction atteint 90 degrés ou même moins, quoique nous puissions étendre aisément le membre, il nous est impossible de faire glisser la tête du tibia autour de la surface articulaire du fémur comme elle le fait dans l'articulation normale, et qu'en conséquence les deux segments du membre ne sont pas en ligne droite, mais tout au plus suivant deux lignes parallèles. Le membre présente alors un aspect invraisemblable et difforme. Un coup d'œil sur les figures ci-jointes permet de s'en rendre compte (2).

(1) Humphry. *On the human Skeleton.*
(2) D'après l'ouvrage du Dr W. J. Little, *Ankylosis.*

La figure 1 est une représentation diagrammatique de la position des os dans un genou fléchi d'une manière permanente (contractés) et la figure 2, ce que serait ce genou si on pratiquait l'extension simple.

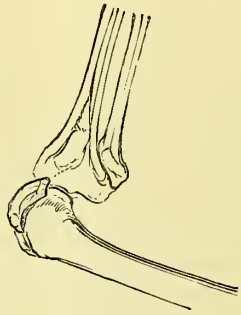

Fig. 1

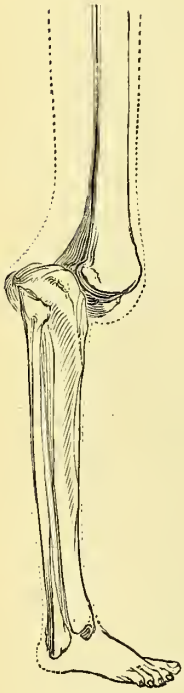

Fig. 2

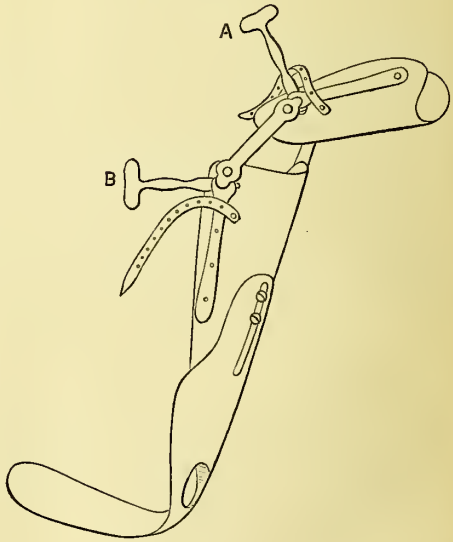

Fig. 3

Dans la construction de la gouttière représentée fig. 3, on a essayé de suivre les données anatomiques de la jointure, en s'efforçant de reproduire les deux axes principaux de mouvement du genou. Cette gouttière est faite d'une

feuille de tôle vernie ou peinte, avec une pièce pédieuse réunie à la jambière au moyen d'une coulisse et de deux vis, afin de pouvoir ajuster l'appareil à la longueur de la jambe. Les parties fémorales de cet appareil y sont fixées de chaque côté par une articulation à pignon qu'on fait tourner avec une clé. Chez un adulte de moyenne taille, les articulations supérieures (A sur la figure) doivent être placées à 3 centimètres au-dessus de l'extrémité inférieure du fémur, et les inférieures à la même distance au-dessous de la surface articulaire du tibia. Les tiges qui les réunissent mesurent ainsi 6 centimètres du centre d'un pignon à l'autre. La gouttière doit être bien garnie et toute la partie jambière bien ajustée afin de maintenir les articulations dans la position convenable. Il faut l'appliquer avec soin au membre et la fixer avec des courroies. Une genouillère carrée en cuir maintient la partie inférieure du fémur.

On fait alors l'extension en tournant les pignons supérieurs, tandis que les inférieurs servent à maintenir la gouttière ajustée à la jambe et à imiter la rotation naturelle du tibia dont nous avons parlé plus haut. Lorsque la gouttière a été une fois bien appliquée, il ne faut l'enlever que lorsque cela est absolument nécessaire En variant le degré de flexion et d'extension des deux pignons, la gouttière peut s'adapter à tous les degrés de subluxation et de flexion et peut servir à corriger le déplacement dans les cas où, bien que le membre soit dans l'extension complète, le tibia est subluxé, en mettant les pignons inférieurs dans l'extension et les supérieurs dans la flexion, de façon à placer les deux segments de l'appareil « en échelons ».

Grâce à cette facilité d'adaptation, cette gouttière peut servir dans beaucoup de cas où la jambe a besoin d'un support. Dans les cas de subluxation avec ou sans contraction de la jointure, l'appareil plus puissant décrit par le Dr W. J. Little dans son livre sur l'Ankylose et représenté dans la figure 4, peut-être employé avec avantage, mais il a l'inconvénient de ne pouvoir être appliqué aux cas où

l'angle est plus aigu que 140 degrés. Au bout de quelques semaines, il arrive souvent que le progrès cesse, et on peut être obligé d'examiner de nouveau l'état des choses sous l'anesthésie et de refaire l'extension forcée. Peut-être

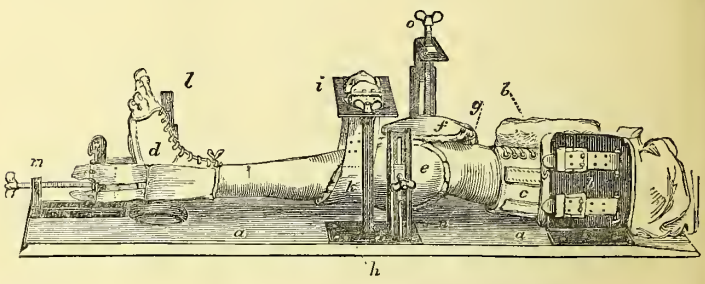

Fig. 4. — *Appareil pour remédier à une fausse ankylose compliquée du genou.*

a, *a*, Planche en acajou servant de support à l'appareil ; *b*, *b*, pièces métalliques mobiles et rembourrées ; *c*, bandage circulaire lacé servant à envelopper et à fixer la cuisse et le bassin ; *d*, bas lacé et courroies, réunis à la vis *m*, constituant les moyens par lesquels le pied est attiré en bas, et les surfaces articulaires du genou sont séparées l'une de l'autre ; *f*, tampon concave, servant, au moyen de la disposition *o*, à presser sur le genou ; *e*, tampon mobile, adapté de manière à pousser le tibia et le péroné en dedans ; *g*, tampon semblable, pour pousser le condyle interne en dehors ; *h*, l'un des deux supports verticaux qui soutiennent la pièce transversale *i*, servant de pont, vers laquelle, au moyen de la courroie *k*, la partie supérieure du tibia est élevée ; *l*, ressort dont l'action attire le pied en dedans, et combinée avec *m*, fait tourner la jambe également en dedans. L'application de l'appareil force le malade à garder le lit ou du moins à rester étendu.

aussi sera-t-il nécessaire de faire la section de bandelettes aponévrotiques ou de tendons qui n'étaient pas rétractés au moment du premier examen et qui sont devenus saillants par suite de l'extension du membre.